Haemosporida of Falconiformes in Nature, Russia

ГЕМОСПОРИДИИ СОКОЛООБРАЗНЫХ В ПРИРОДЕ, РОССИЯ

Smagina O.A. (Institute of Ecology of Volga Basin, RAS, Togliatti, Russia)
Смагина О.А. (Институт экологии Волжского бассейна РАН, Тольятти, Россия)

Контакт:
Ольга Смагина
Институт экологии Волжского бассейна РАН
443011, Россия, г. Самара, ул. Ново-Садовая, 164а–110
тел.: +7 927 721 60 77
smagina84@gmail.com
smagina84@mail.ru

Contact:
Olga Smagina
Institute of Ecology of Volga Basin, RAS
Novo-Sadovaia str., 164a–110, Samara, Russia, 443011
tel.: +7 927 721 60 77
smagina84@gmail.com

Резюме
Гемоспоридии (Sporozoa, Haemosporida) – паразитические одноклеточные организмы, сохраняются во внутренних органах птиц (промежуточные хозяева) круглогодично, в период начала размножения птиц «выходят» в кровь, переносятся кровососущими двукрылыми (окончательные хозяева). С 24 мая по 1 августа 2011 г. были обследованы 219 птенцов (95 гнёзд) семейств Accipitridae и Falconidae на территории Алтайского края, республик Алтай и Тыва. Заражённость хищников оказалась низкая (около 22%). На обследованных территориях молодые особи чаще заражаются паразитами рода *Leucocytozoon* (*E*=20,1%), при этом на уровне семейств хозяев паразиты рода *Haemoproteus* «тяготеют» к Falconidae (*E*=13,6%). В мазках крови не были обнаружены паразиты рода *Plasmodium*. Выявлено 4 вида кровепаразитов: *Leucocytozoon toddi*, *Leucocytozoon mathisi*, *Haemoproteus buteonis* и *Haemoproteus tinnunculi*. Все виды гемоспоридий отмечены у птиц данного региона впервые. По результатам микроскопии мазков свободными от паразитов оказались ястреб-перепелятник (*Accipiter nisus*), большой подорлик (*Aquila clanga*) и беркут (*Aquila chrysaetos*).
Ключевые слова: гемоспоридии птиц, *Haemosporida*, птенцы, *Accipitridae*, *Falconidae*, заражённость, кровепаразиты, Алтайский край, Республика Алтай, Республика Тыва, *Leucocytozoon*, *Haemoproteus*.
Поступила в редакцию: 29.11.2012 г. ***Принята к публикации:*** 21.12.2012 г.

Abstract
Haemosporidians (Sporozoa, Haemosporida) are parasitic unicellular organisms, which persist in a bird-host and the relapse takes place at the beginning of bird breeding period. They use blood-sucking dipteran insects as vectors. From 24 May to 1 August 2011, we investigated 219 nestlings (95 nests) of Accipitridae and Falconidae in the Altai Kray and the Republics of Altai and Tyva. Prevalence of haemosporidians (about 22%) in birds of prey was low. Juveniles were infected with *Leucocytozoon* (*E*=20.1%) mostly, while *Haemoproteus* has a propensity for Falconidae (*E*=13.6%) in the surveyed territories. We did not find *Plasmodium* in the blood smears. Four species of haematozoa were recorded: *Leucocytozoon (Leucocytozoon) toddi*, *Leucocytozoon (Leucocytozoon) mathisi*, *Haemoproteus (Parahaemoproteus) buteonis* and *Haemoproteus (Parahaemoproteus) tinnunculi*. All species of haemosporidians were detected for the first time in the Altai Kray, Republic of Altai and Tyva. It was recorded Sparrowhawk (*Accipiter nisus*), Greater Spotted Eagle (*Aquila clanga*) and Golden Eagle (*Aquila chrysaetos*) being not infected.
Keywords: avian haemosporidians, *Haemosporida*, nestlings, *Accipitridae*, *Falconidae*, prevalence, blood parasites, Altai Kray, Republic of Altai, Republic of Tyva, *Leucocytozoon*, *Haemoproteus*.
Received: 29/11/2012. ***Accepted:*** 21/12/2012.

Введение, методика

КРОВЕПАРАЗИТЫ – биологическая группа разнородных по систематическому положению паразитических организмов из царства животных и прокариот, объединяемая общностью среды обитания (кровеносная система хозяев – животных и человека). В крови птиц можно обнаружить паразитов рода *Hepatozoon, Atoxoplasma, Haemoproteus, Plasmodium, Fallisia, Leucocytozoon, Babesia, Trypanosoma* и микрофилярии гельминтов.

КРОВЯНЫЕ СПОРОВИКИ или ГЕМОСПОРИДИИ (царство Protista, тип Sporozoa, класс Coccidea, отряд Haemosporida) – своеобразные одноклеточные паразиты крови, имеющие сложный цикл размножения и несколько хозяев. Помимо амфибий, рептилий и млекопитающих гемоспоридии освоили птиц и переносятся кровососущими двукрылыми (комары, мокрец, мошка, муха-кровососка). Распространены практически по всему миру. На территории России у птиц разных отрядов можно вы-

Bird blood parasites are a biological group of parasitic protista from *Hepatozoon, Atoxoplasma, Haemoproteus, Plasmodium, Fallisia, Leucocytozoon, Babesia, Trypanosoma* genera and the microfilaria of some helminthes. We discuss only avian haematozoa (*Haemoproteus, Plasmodium, Leucocytozoon*) of bird of prey in Russian wildlife in this article. Investigation was conducted under the program "Key and Priority Species" of the Russian Raptor Research and Conservation Network[36] and the program "Study and Protection of Rare Raptor species in Southern Siberia" of the Siberian Environmental Center[37].

Introduction, Methods

From 24 May to 1 August 2011, we investigated 219 nestlings (95 nests) of *Accipitridae* and *Falconidae* families in the Altai Kray, Republics of Altai and Tyva. Nestlings were aged from 2 weeks to 2 months and had not yet left the nest (table 1). Obtaining the blood from birds (the brachial vein of the wing in the area

явить роды *Haemoproteus, Plasmodium* и *Leucocytozoon*.

В рассматриваемую группу входит немало возбудителей болезней домашних птиц, приводящих к снижению продуктивности и, зачастую, к высокой летальности. Имеются данные о тяжёлых последствиях и гибели птиц в зоопарках, питомниках и приютах, неудачах при реинтродукции редких и исчезающих видов в регионы их прежнего обитания. Накопленные к настоящему времени сведения о патогенности гемоспоридий почти полностью основываются на результатах лабораторных опытов с канарейками, цыплятами, утятами, голубями, индейками. Прямая экстраполяция этих данных на свободноживущих хозяев невозможна, так как система «хозяин (дикие птицы) – паразит – переносчик» прошла длительный период совместной эволюции и взаимной адаптации (Валькюнас, 1997; Valkiunas, 2005).

При работе с хищными птицами не просто изучать влияние первого заражения на птенца, так как частое посещение гнезда и беспокойство со стороны человека могут привести к гибели молодняка и без участия паразитов. Особенно велик риск, если речь идёт о редких видах. Из-за «мобильности» хозяев практически невозможно отследить воздействие паразита на птицу-носителя во время миграции и тем самым выяснить уровень смертности от гемоспоридиозов, в том числе, когда речь идёт о первом заражении на зимовке. Неизвестно, как справляется или не справляется организм хищника с гемоспоридиями во время стрессовых ситуаций в природе, которые провоцируют новую вспышку (рецидивы) инфекции у хозяина. Можно было бы прояснить некоторые вопросы, проведя ряд опытов, но сложности, связанные с содержанием в лабораторных условиях достаточного для экспериментального исследования количества хищных птиц, а также трудности, возникающие при поимке из природы незараженных особей, представляют серьёзную преграду (Валькюнас, 1997; Valkiunas, 2005).

Вопрос о влиянии гемоспоридий на дикие популяции хищников интересен и орнитологам, и паразитологам. Но из-за дороговизны экспедиций, сложности сбора материала в полевых условиях, его обработки и осмысления, а также различных проволочек при получении государственного разрешения на работу с

where it crosses the humerus is the most convenient source of blood) and preparing the blood smears were performed by standard methods (Valkiunas, 2005). Examination of blood smears and documentation were performed using the microscope with video camera OlympusBX41-PL-A662 at the Laboratory of Parasitology, Nature Research Centre (Vilnius, Lithuania) under Dr. Gediminas Valkiunas (March-May 2012). Trip to Lithuania was granted by the Malaria Research Coordination Network[38].

Results and Discussion

Only young birds (that did not migrate yet) can serve as indicators of the epidemiological situation but not any birds caught in the region.

Prevalence of haemosporidians (about 22%) in birds of prey was low (table 1). Chicks were infected of *Leucocytozoon* (*E*=20.1%) mostly, while *Haemoproteus* has a propensity for *Falconidae* (*E*=13.6%) in the surveyed territories (Smagina, 2012). We did not find *Plasmodium* in the blood smears. In the future, perhaps, the question about existence or absence of malaria in the area under investigation will become clear with help of PCI-method.

The discovery of gametocytes in the blood of young birds at the final stage of development proves the success in the completing of the reproductive cycle of parasites in the region under investigation. Four species of *Haemosporida* (table 1, 2) were recorded: *Leucocytozoon (Leucocytozoon) toddi* (fig. 1, 2), *Leucocytozoon (Leucocytozoon) mathisi* (fig. 3, 4), *Haemoproteus (Parahaemoproteus) buteonis* (fig. 5) and *Haemoproteus (Parahaemoproteus) tinnunculi* (fig. 6). All species of haemosporidians were detected for the first time in the Altai Kray, Republics of Altai and Tyva.

It was recorded Eurasian Sparrowhawk, Greater Spotted Eagle and Golden Eagle being not infected (table 1). This fact seems to be explained the insufficient number of examined nestlings.

Acknowledgments

I express my sincere gratitude to the Malaria Research Coordination Network for the financial support of the trip to Lithuania, to the laboratory of parasitology of the Nature Research Centre, at the base of which the investigation was carried out, and to Dr. G. Valkiunas for his comprehensive help in the data processing.

Табл. 1. *Заражённость птенцов отряда* Falconiformes *паразитическими протистами отряда* Haemosporida.

Table 1. *Prevalence of* Haemosporida *in the nestlings of* Falconiformes.

Вид хозяина **Species of host**	**Число обследованных птенцов / гнёзд** **No. examined nestlings / nests**	**Общее число заражённых птенцов / гнёзд** **Total No. infected nestlings / nests**	***E*, % птенцов / гнёзд** ***E*, % nestlings / nests**	**Число заражённых птенцов/гнёзд** **No. Infected nestlings / nests**	
				H.	**L.**
		ACCIPITRIDAE			
Черноухий коршун (*Milvus migrans lineatus*) Black-Eared Kite	16/8	2/1	12.5 / 12.5	0/0	2/1
Тетеревятник (*Accipiter gentilis*) Northern Goshawk	7/3	4/3	57.0 / 100	1/1	4/3
Перепелятник (*Accipiter nisus*) Eurasian Sparrowhawk	7/2	0/0	0 / 0	0/0	0/0
Мохноногий курганник (*Buteo hemilasius*) Upland Buzzard	122/43	24/14	19.7 / 32.6	1/1	23/14
Степной орёл (*Aquila nipalensis*) Steppe Eagle	29/19	8/6	27.6 / 31.6	0/0	8/6
Большой подорлик (*Aquila clanga*) Greater Spotted Eagle	1/1	0/0	0 / 0	0/0	0/0
Орёл-могильник (*Aquila heliaca*) Eastern Imperial Eagle	11/8	7/4	63.3 / 50.0	0/0	7/4
Беркут (*Aquila chrysaetos*) Golden Eagle	4/4	0/0	0 / 0	0/0	0/0
Всего / Total	197/88	45/28	22.8 / 31.8	2/2	44/28
E. %		22.8		1.0	22.1
		FALCONIDAE			
Балобан (*Falco cherrug*) / Saker Falcon	12/4	1/1	8.3 / 25	1/1	0/0
Пустельга обыкновенная (*Falco tinnunculus*) Common Kestrel	10/3	2/2	20.0 / 66.6	2/2	0/0
Всего / Total	22/7	3/3	13.6 / 42.9	3/3	0/0
E. %		13.6		13.6	0
Общее кол-во / Total for Falconiformes	219/95	48/31	21.9 / 32.6	5/5	44/28
E. %		21.9		2.3	20.1

E (%) – заражённость птенцов хищных птиц гемоспоридиями. H. – паразиты рода *Haemoproteus*. *L*. – паразиты рода *Leucocytozoon*.
E (%) – prevalence of haemosporidians in the nestlings of birds of prey. H. – parasites of *Haemoproteus*. L. – parasites of *Leucocytozoon*.

хищными птицами, тема «Гемоспоридии Соколообразных в природе» практически не затрагивается в настоящее время российскими исследователями. Мы решили двигаться в этом направлении, поставив перед собой базовые задачи:

1) изучить видовой состав кровепаразитов Falconiformes исследуемого региона;

2) прояснить распределение гемоспоридий по видам хозяев.

Сбор материала проводился в период с 24 мая по 1 августа 2011 г. на территории Алтайского края, республик Алтай и Тыва. Работа велась в рамках программы «Российской сети изучения и охраны пернатых хищников»[36] по ключевым видам и программы по изучению и охране хищных птиц «Сибирского экологического центра»[37]. Были обследованы птенцы семейств Accipitridae и Falconidae в возрасте от 2 недель до 2 месяцев (табл. 1). Забор крови (вена на локтевом сгибе крыла) и приготовление микропрепаратов (мазки крови) выполнялись по стандартным методикам (Valkiunas, 2005). Микроскопирование мазков крови и документирование проводились с помощью микроскопа с видеонасадкой OlympusBX41-PL-A662 на базе лаборатории паразитологии Nature Research Centre[38] (Литва, Вильнюс) под руководством доктора Гедиминаса Валькюнаса (март–май 2012 г.). Поездка в Литву осуществилась благодаря финансовой помощи Malaria Research Coordination Network[39].

[36] *http://rrrcn.ru/ru/keyspecies*
[37] *http://sibecocenter.ru/raptors.htm*
[38] *http://www.ekoi.lt/en/pages/view/?id=42*
[39] *http://malariarcn.org/*

Результаты исследований и обсуждение

Индикатором эпизоотологической ситуации могут быть молодые (немигрировавшие) птицы, а не любые особи, пойманные в исследуемом регионе.

Заражённость птенцов хищных птиц гемоспоридиями низкая и колеблется в пределах 22% (табл. 1). На обследованных территориях молодые особи чаще заражаются паразитами рода *Leucocytozoon* (*E*=20,1%), при этом, на уровне семейств хозяев паразиты рода *Haemoproteus* «тяготеют» к Falconidae (*E*=13,6%) (Смагина, 2012).

Нами не были обнаружены паразиты рода *Plasmodium*, которым в качестве переносчиков служат вездесущие комары семейства Culicidae. Быть может, из-за недостаточно высокой температуры окружающей среды развитие паразита в местных кровососах прерывается (происходит нарушение процесса спорогонии и гибель паразита в переносчике) (Валькюнас, 1997; Garnham, 1966; Valkiunas, 2005), и комар не передает инфекцию от взрослых птенцам. Может быть, развитие малярии в переносчиках исследуемого региона блокируется из-за неспецифичности комаров (т.е., переносчик не подходит паразиту) (Валькюнас, 1997; Valkiunas, 2005). Возможен и другой вариант: удачно размножившись в переносчике и при укусе попав в птенца, малярия «останавливается» в своём развитии по какой-то причине на экзоэритроцитарной мерогонии (т.е. начинает «забивать» меронтами ткани хозяина, что может вызвать смерть последнего) и не доходит до кровяных стадий (Валькюнас, 1997; Olias *et al.*, 2011; Valkiunas, 2005). Наиболее тяжёлая патология наблюдается именно при малярии, лабораторные животные часто гибнут с признаками церебрального паралича. Сведения о судьбе голарктических мигрирующих птиц (например, родившихся на территории Алтая и Тувы) при попадании их в эндемичные очаги малярии (например, Африка) во время пребывания на зимовках отсутствуют (Валькюнас, 1997; Valkiunas, 2005). Имеет место и совсем простое объяснение: низкая интенсивность паразитемии однократно обследованных птенцов и очень короткая острая фаза первого заражения не позволили визуально выявить малярийные меронты и гаметоциты в мазках крови, т.е., малярия есть, но мы её «не разглядели». Применение метода переливания крови тестируемых птиц реципиентам (канарейки, индюшата) даёт значительно более надежные результаты при диагностике малярийных паразитов, но мы таких задач не ставили. В дальнейшем, возможно, вопрос наличия или отсутствия малярии на изучаемой территории поможет прояснить ПЦР-метод.

Обнаружение в крови молодых (немигрировавших) птиц гаметоцитов (последней стадии развития в организме хозяина) свидетельствует об успешности завершения цикла развития паразита на изучаемой территории.

Из 10 обследованных видов хищников отряда Falconiformes заражёнными оказались 7 видов (табл. 1, 2), у которых выявлено 4 вида паразита из отряда Haemosporida: *Leucocytozoon (Leucocytozoon) toddi* (рис. 1, 2), *L. (L.) mathisi* (рис. 3, 4), *Haemoproteus (Parahaemoproteus) buteonis* (рис. 5) и *H. (P.) tinnunculi* (рис. 6). Все виды гемоспоридий отмечены у птиц данного региона впервые!

В случае инфекции *Leucocytozoon* патологические изменения наиболее сильно связаны с развитием мегаломеронтов в селезёнке, печени, лёгких, сердце, головном мозге и других органах. Начинается воспалительная реакция, а когда мегаломеронт созревает и лопается, возникает кровотечение. Если паразит развивался в головном мозге, то отмечаются признаки церебрального паралича. Что касается паразита *Leucocytozoon toddi*, то его цикл развития до сих пор не изучен и большинство работ ограничено исследованиями стадий, развивающихся в крови. Некоторые исследователи (Валькюнас, 1997; Peirce *et al.*, 1983; Valkiunas, 2005) связывают высокую смертность птенцов перепелятника

Табл. 2. *Распределение гемоспоридий по хозяевам (Смагина, 2012).*

Table 2. *Distribution of hemosporidians by the hosts (Смагина, 2012).*

Паразит / Parasite	Хозяин / Host
ACCIPITRIDAE	
Leucocytozoon (L.) toddi ssp. group	*Milvus lineatus*, Buteo hemilasius*, Aquila nipalensis*, Aquila heliaca**
Leucocytozoon (L.) mathisi	*Accipiter gentilis*
Haemoproteus (P.) buteonis	*Accipiter gentilis, Buteo hemilasius**
FALCONIDAE	
Haemoproteus (P.) tinnunculi	*Falco cherrug, Falco tinnunculus*

* – новый хозяин для паразита / new host for the parasite

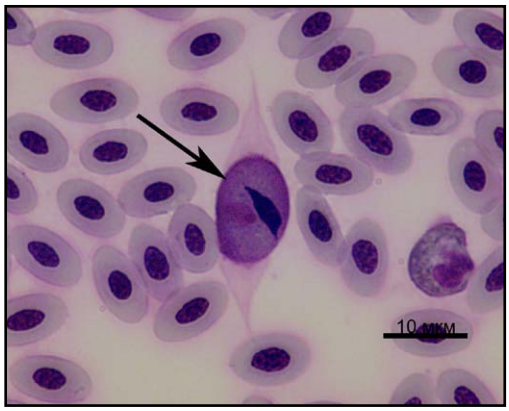

Рис. 1. *Макрогаметоцит* Leucocytozoon toddi, Aquila nipalensis *(самец 53 дн.), Республика Алтай.*

Fig. 1. *Macrogametocyte of* Leucocytozoon toddi, Aquila nipalensis *(male 53 days), Republic of Altai.*

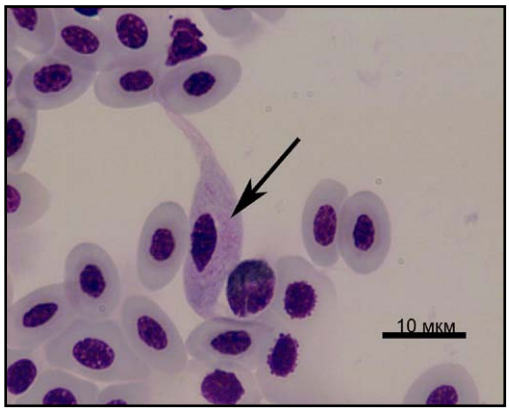

Рис. 2. *Микрогаметоцит* Leucocytozoon toddi, Aquila heliaca *(самка 49 дн.), Республика Алтай.*

Fig. 2. *Microgametocyte of* Leucocytozoon toddi, Aquila heliaca *(female 49 days), Republic of Altai.*

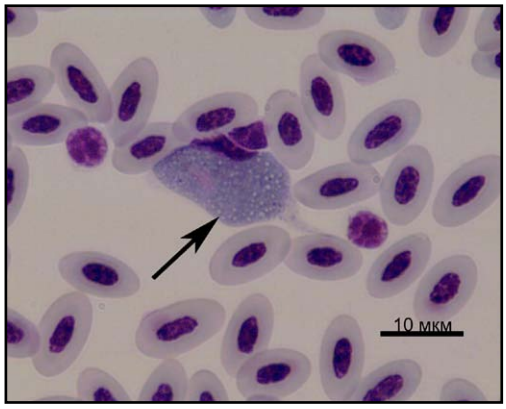

Рис. 3. *Макрогаметоцит* Leucocytozoon mathisi, Accipiter gentilis *(44 дн.), Республика Алтай.*

Fig. 3. *Macrogametocyte of* Leucocytozoon mathisi, Accipiter gentilis *(44 days), Republic of Altai.*

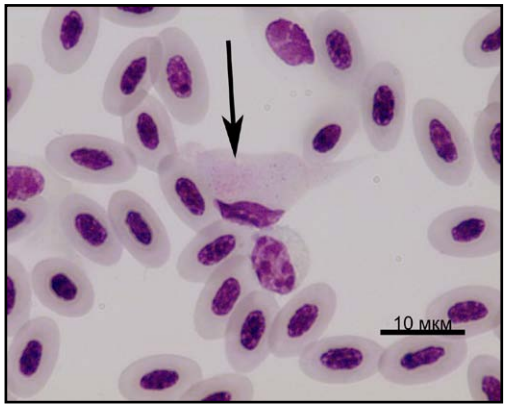

Рис. 4. *Микрогаметоцит* Leucocytozoon mathisi, Accipiter gentilis *(44 дн.), Республика Алтай.*

Fig. 4. *Microgametocyte of* Leucocytozoon mathisi, Accipiter gentilis *(44 days), Republic of Altai.*

(*Accipiter nisus*) с сильной заражённостью *L. toddi*. Однако, при повторных отловах окольцованных перепелятников, достоверные различия в смертности заражённых и незаражённых молодых и взрослых птиц не установлены (Валькюнас, 1997; Ashford *et al.*, 1991; Valkiunas, 2005).

Leucocytozoon mathisi выделен систематиками в самостоятельный вид из группы *Leucocytozoon toddi* совсем недавно (Valkiunas *et al.*, 2010).

Тяжёлая анемия развивается в случаях, когда процессы эритропоэза и поступления в кровь эритробластов не компенсируют потерю эритроцитов. Наименее выражена анемия при инфекции *Haemoproteus*, хотя в неблагоприятные и критические для хозяина периоды жизни, вероятно, может развиваться тяжёлая анемия за счёт снижения способности его организма компенсировать потерю эритроцитов. У *Haemoproteus buteonis* патогенность не изучена (Валькюнас, 1997; Valkiunas, 2005). Для *Haemoproteus tinnunculi* патогенность не изучена (Валькюнас, 1997; Valkiunas, 2005) и установлена отрицательная корреляция между паразитемией и массой тела самок *Falco sparverius* (Валькюнас, 1997; Apanius *et al.*, 1988; Valkiunas, 2005). Опыт реабилитации в неволе травмированных соколообразных птиц свидетельствует о том, что заражённые *Haemoproteus* sp. птицы выздоравливают медленнее, чем незаражённые (Валькюнас, 1997; Olsen *et al.*, 1985; Valkiunas, 2005).

По результатам микроскопии мазков крови «чистыми» оказались 3 вида дневных хищников: перепелятник, большой подорлик (*Aquila clanga*) и беркут (*Aquila chrysaetos*) (Смагина, 2012). Можно объяснить это следующим образом:

1. Слишком молодые птенцы (все обследованные перепелятники были в возрасте 14–20 дней), а паразиту для «выхода» в кровь хозяина требуется, в среднем, 3 недели после того, как последнего покусали переносчики;

2. Отсутствие подходящих переносчиков.

Птенцы беркута и большого подорлика на момент забора крови были старше 3-х недель (до 65-дневного возраста), их гнёзда доступны для кровососущей мошки семейства Simuliidae, которая переносит *Leucocytozoon*, но в крови птенцов ничего не обнаружено. Для размножения кровососущим мошкам нужны водоёмы с чистой и богатой кислородом водой, быстротекущие ручьи, а в районе обследованных гнёзд источников воды не

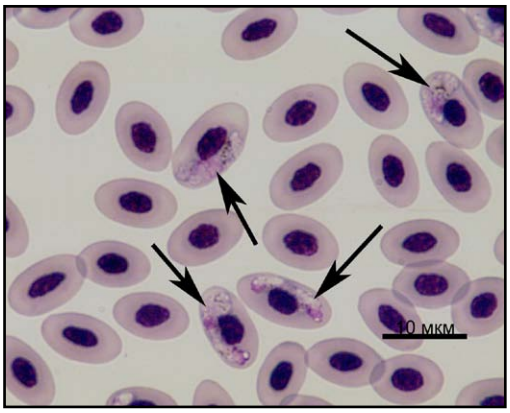

Рис. 5. *Гаметоциты* Haemoproteus buteonis, Buteo hemilasius *(21 дн.), Республика Тыва.*

Fig. 5. *Gametocytes of* Haemoproteus buteonis, Buteo hemilasius *(21 days), Republic of Tyva.*

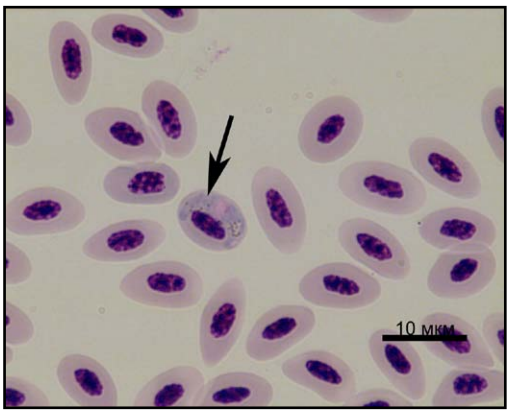

Рис. 6. *Макрогаметоцит* Haemoproteus tinnunculi, Falco tinnunculus *(около 20 дн.), Республика Тыва.*

Fig. 6. *Macrogametocyte of* Haemoproteus tinnunculi, Falco tinnunculus *(about 20 days), Republic of Tyva.*

было вовсе, возможно, по этой причине – отсутствие переносчика – птицы оказались «свободными» от *Leucocytozoon*. Однако, такой ход рассуждений не срабатывает при попытке объяснить «чистоту» птенцов от *Haemosporida*, которым в качестве переносчиков нужны менее требовательные к условиям размножения мокрецы из семейства Ceratopogonidae и мухи-кровососки из семейства Hippoboscidae.

3. Недостаточное количество обследованных птенцов (только один большой подорлик).

Заключение

Антропогенные изменения, происходящие в экосистемах, ведут к распространению гемоспоридиозов среди домашних птиц. При этом образуются нестабильные системы, следствием чего являются тяжёлые эпизоотии. Нарушение под влиянием человека равновесного состояния в природных экосистемах также ведёт к распространению эпизоотий среди диких птиц (Валькюнас, 1997; Valkiunas, 2005). В виду потепления климата возможно проникновение новых инфекций южных видов, и чем тогда закончится «встреча» нового паразита с необычным для него хозяином – гибелью паразита или смертью хозяина, к развитию в котором паразит не адаптирован – неизвестно.

Благодарности

Автор выражает искреннюю благодарность Координационной сети исследований малярии (Malaria Research Coordination Network) за финансовую помощь в осуществлении рабочей поездки в Литву, лаборатории паразитологии Национального исследовательского центра, на базе которой проводилась работа по определению собранных образцов, а также доктору Г. Валькюнасу, под руководством которого был обработан и осмыслен собранный полевой материал. Г. Валькюнас – один из ведущих мировых специалистов в области гемоспоридий птиц, и сотрудничество с ним является залогом успеха в понимании темы «Кровепаразиты и здоровье диких популяций хищных птиц России».

Литература

Валькюнас Г. Гемоспоридии птиц. – Acta Zoologica Lituanica. Vol. 3–5. Вильнюс, 1997. 607 с.

Смагина О.А. Фауна гемоспоридий (Sporozoa, Haemosporida) птенцов хищных птиц гор и предгорий Алтае-Саянской горной области. – Современные проблемы общей паразитологии (М-лы Междунар. науч. конф., 30 октября – 1 ноября 2012, г. Москва). М., 2012. С. 334–337.

Apanius V., Kirkpatrick C.E. Preliminary report of *Haemoproteus tinnunculi* infection in a breeding population of American kestrel (*Falco sparverius*). – J. Wildl. Dis. Vol. 24. № 1. 1988. P. 150–153.

Ashford R.W., Green E.E., Holmes P.R., Lucas A.J. Leucocytozoon toddi in British sparrowhawks *Accipiter nisus*: patterns of infection in nestlings. – J. Nat. Hist. Vol. 25. 1991. P. 269–277.

Garnham P. C.C. Malaria parasites and other *Haemosporidia*. Oxford, 1966. 1114 p.

Olias Ph., Wegelin M., Zenker W. et al. Avian Malaria Deaths in Parrots, Europe. – Emerging Infectious Diseases.Vol. 17. No. 5. 2011. P. 950–952.

Olsen G.H., Gaunt S.D. Effect of hemoprotozoal infections on rehabilitation of wild raptors. – J. Am. Med. Assoc. Vol. 187. 1985. P. 1204–1205.

Peirce M.A., Marquiss M. Haematozoa of British birds. VII. Haematozoa of raptors in Scotland with a description of *Haemoproteus nisi* sp. nov. from the Sparrowhawk (*Accipiter nisus*). – J. Nat. Hist. Vol. 17. 1983. P. 813–821.

Valkiunas G. Avian malaria parasites and other haemosporidia. CRC PRESS, 2005. 932 p.

Valkiunas G., Sehgal N.M.R., Iezhova T.A., Hull C. Identification of *Leucocytozoon toddi* group (Haemosporida: Leucocytozoidae), with remarks on the species taxonomy of leucocytozoids. – J. Parasitology. 96 (1). 2010. P. 170–177.